

De Lillo *Marottero*

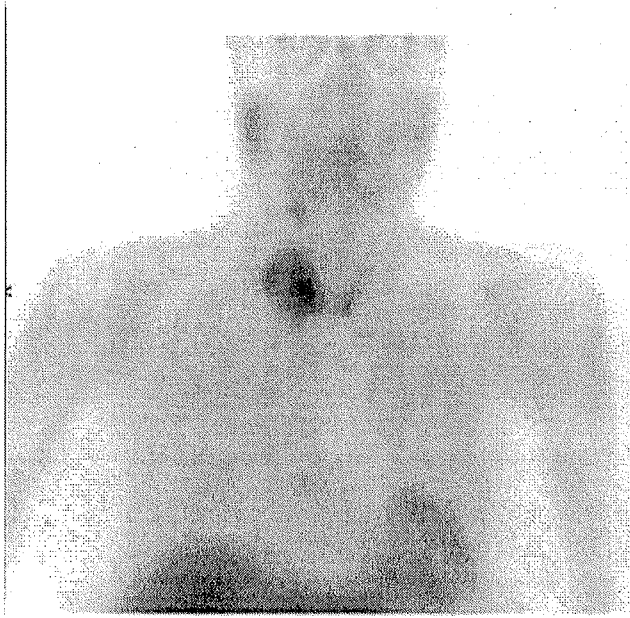


CASO CLINICO 3

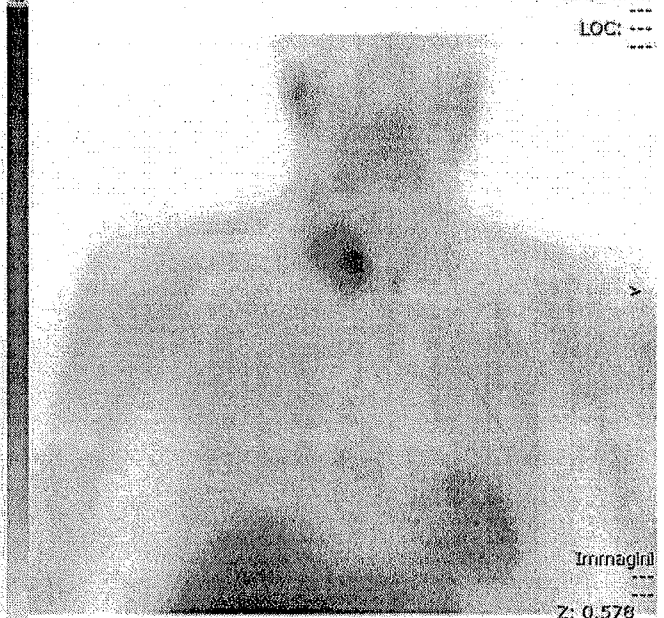
Quesito diagnostico: studio delle paratiroidi in PTH elevato ed ecografia dubbia.

ANAMNESI: Pz. di 72 anni, ricoverato per frattura femore, ridotta con riscontro di problematiche internistiche da inquadrare. Iperensione. Ipercolesterolemia. Riscontro accidentale di PTH elevato (150 pg/ml). In anamnesi riportato gozzo nodulare da anni. Da referto di scintigrafia tiroidea, in altra sede, non risultano significative aree captanti, in quadro di noto gozzo. Nell'ecografia di reparto si rileva voluminoso gozzo nodulare, prevalentemente a destra (non immagini di confronto). A sinistra immagine dubbia di possibile formazione extra-tiroidea, adiacente al parenchima.

Si chiede di refertare il caso.



Paratiroide PRECOCE



Paratiroide Tardiva

