

PROVA PRATICA NUMERO 2



Figura 1

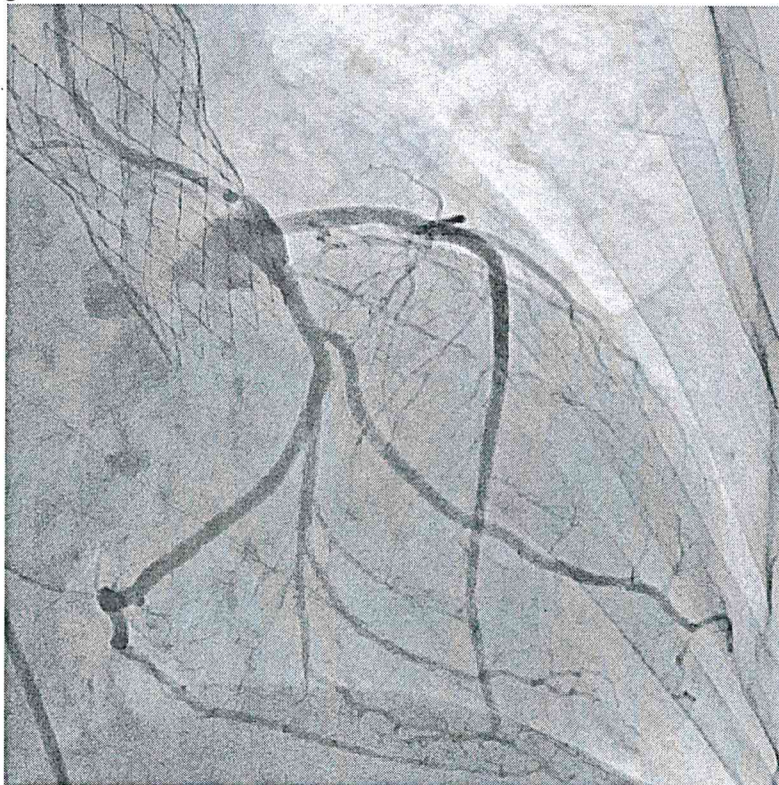


Figura 2

[Handwritten signatures]

Il paziente ha effettuato un intervento di TAVI 1 mese prima dell'attuale evento.
Dopo un periodo di benessere accede in PS per dolore toracico e diffuso sottoslivellamento dinamico del tratto ST con specularità in aVR associato ad instabilità emodinamica.
Si opta per studio coronarografico urgente.
Alla luce della storia clinica e dei reperti (figura 1 e 2) che ipotesi diagnostica si può formulare?

[Handwritten signature]