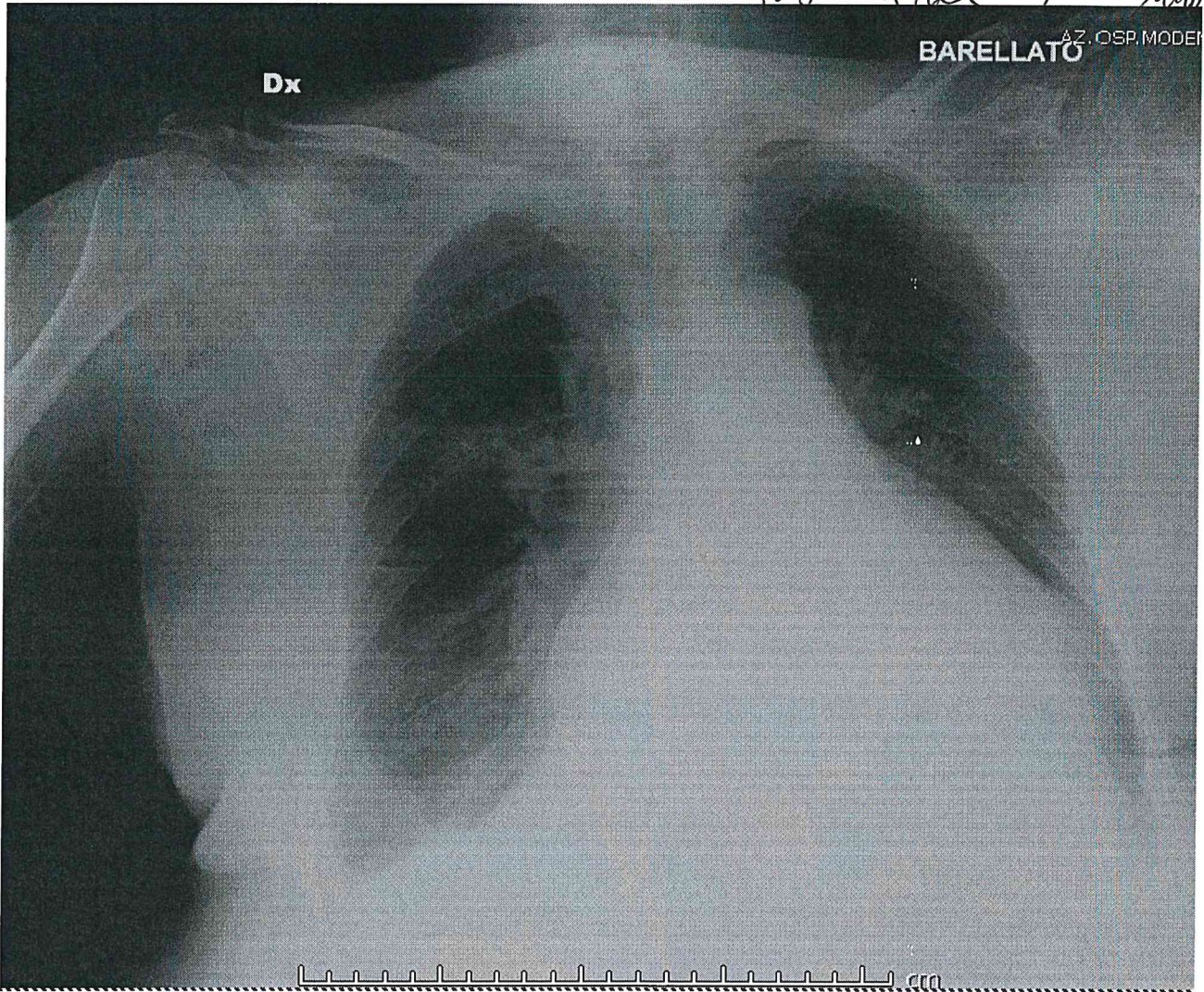


PROVA N° 3



Pisani A. Zappalà M. M...

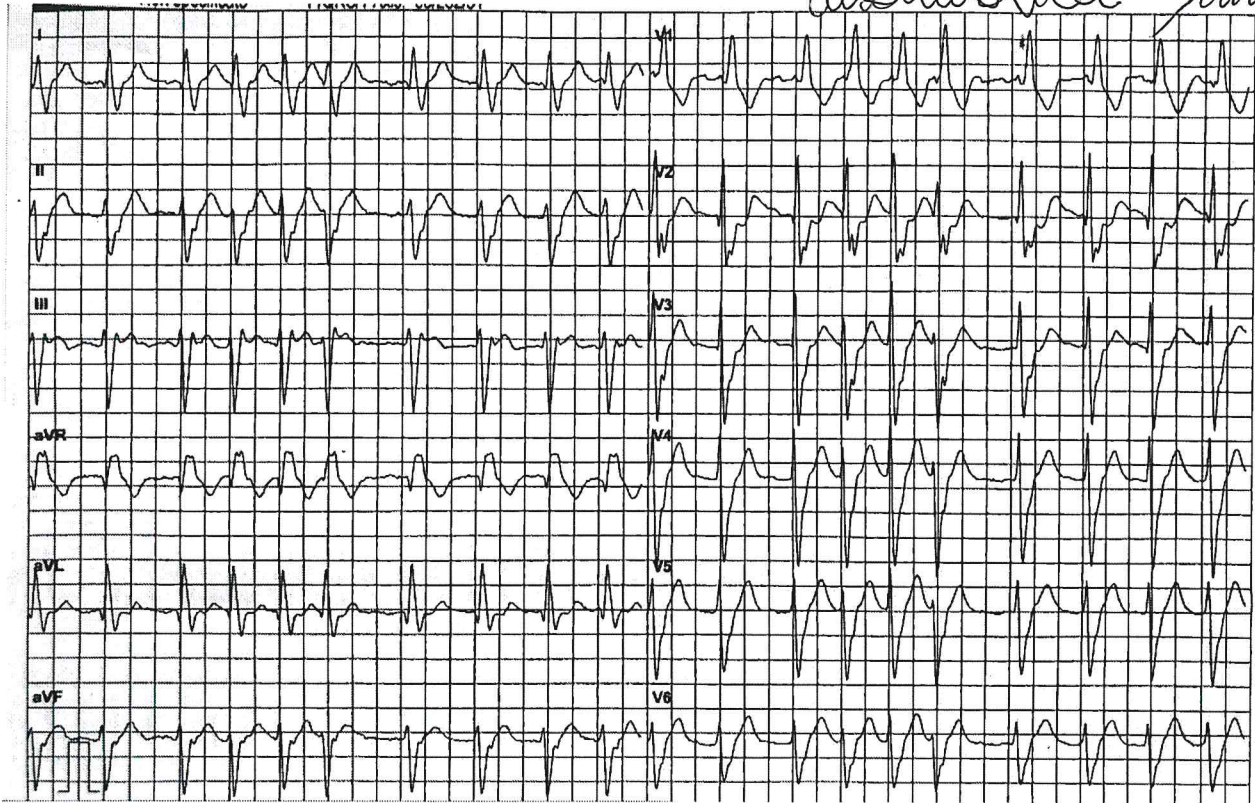
Interpretazione del seguente radiogramma:





Interpretazione del seguente elettrocardiogramma:

Suzanne A. Zope
M. M. M.



Prova n° 3



Interpretazione della seguente emogasanalisi arteriosa:

A. Zeyher
M. M. M.
Susanna M.

Misurati (37.0C)		
#pH	7.40	
#pCO2	76	mmHg
#pO2	69	mmHg
Na+	137	mmol/L
K+	3.4	mmol/L
#Ca++	1.05	mmol/L
#Glu	219	mg/dL
Lat	1.10	mmol/L
Hct	45	%

Parametri derivati		
#HCO3-	47.7	mmol/L
#HCO3std	36.6	mmol/L
TCO2	37.6	mmol/L
#BEecf	22.3	mmol/L
BE(B)	17.1	mmol/L
#SO2c	94	%
