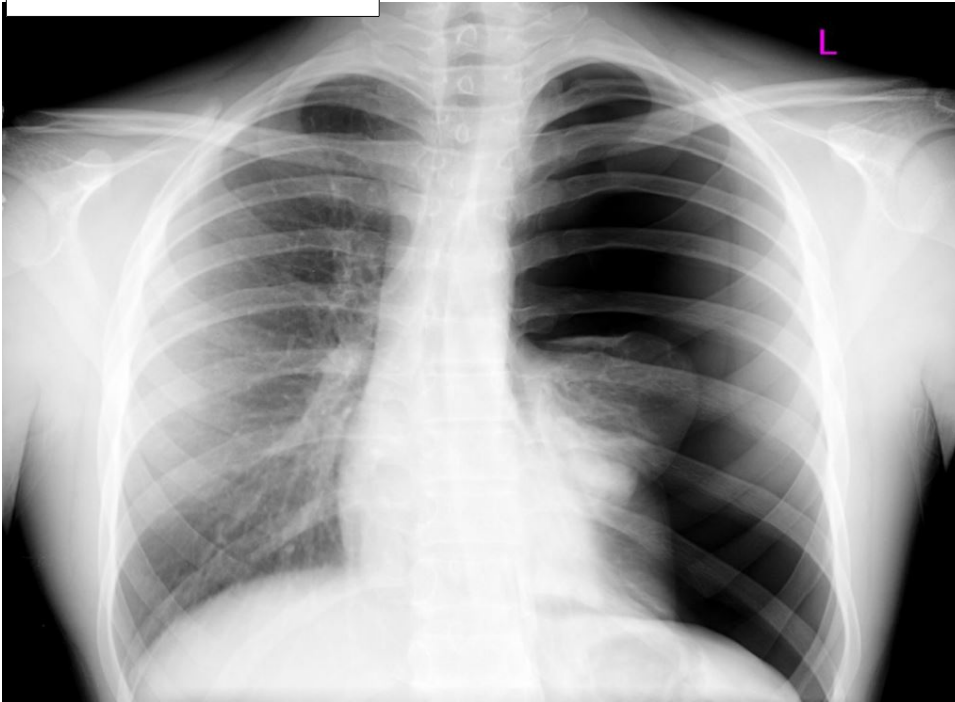


BUSTA N. 1

QUESITO A

Quali considerazioni clinico radiologiche sono possibili di fronte al radiogramma seguente?

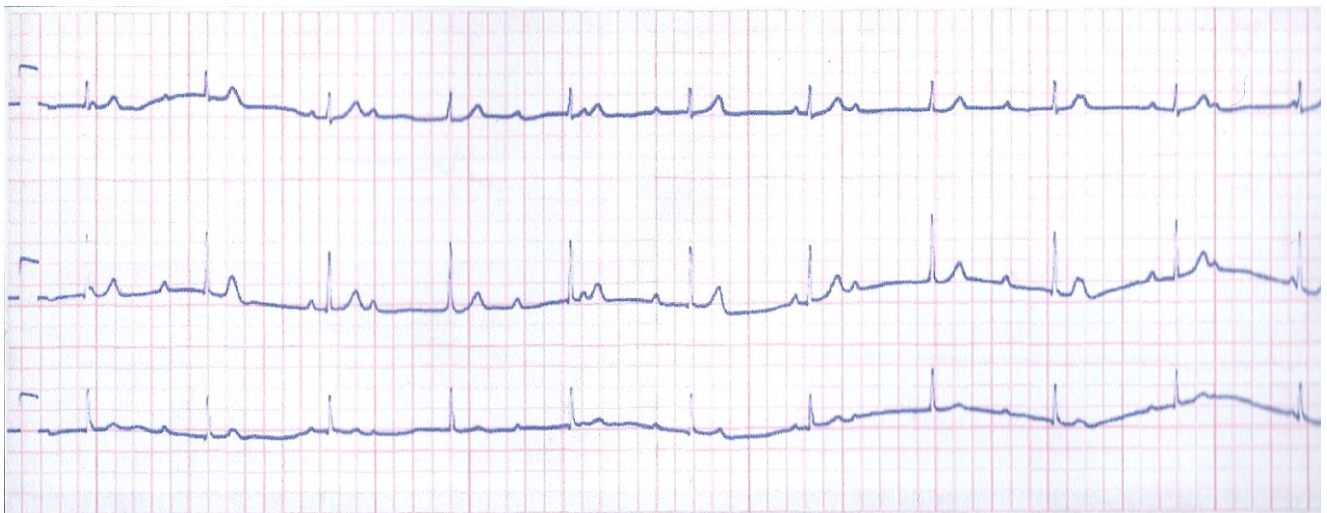
Caso radiologico N 1



QUESITO B

Sulla base del seguente tracciato elettrocardiografico quale lettura é possibile?

TRACCIATO ECG N 1



QUESITO C

Se un paziente ha $PCO_2 = 30$ mmHg, $pH = 7.44$ e l'eccesso di basi = -4, che problema clinico abbiamo di fronte?